ARTHROPATHIES

et de leur histoire

A. THÉBAUD

W B Allock

CONTRIBUTION A L'ÉTUDE

DES

ARTHROPATHIES HÉMOPHILIQUES

et de leur Diagnostic par la Radiographie

BORDEAUX
IMPRIMERIE DU MIDI
91, Rue Porte-Dijeaux, 91

1909

CONTRIBUTION A L'ÉTUDE

DES

ARTHROPATHIES HÉMOPHILIQUES

et de leur Diagnostic par la Radiographie

PAR

Le Docteur A. THÉBAUD

BORDEAUX
IMPRIMERIE DU MIDI, P. CASSIGNOL
91 — RUE PORTE-DIJEAUX — 91

1898

A MON PÈRE

A MA MÈRE

A MES FRÈRES

A MES SŒURS

A MES PARENTS

A MES AMIS

A MES MAITRES

A MONSIEUR LE DOCTEUR SABRAZÈS

PROFESSEUR AGRÉGÉ A LA FACULTÉ DE MÉDECINE DE BORDEAUX

MÉDECIN DES HOPITAUX

DIRECTEUR DU LABORATOIRE DES CLINIQUES

A mon Président de Thèse

MONSIEUR LE DOCTEUR A. MOUSSOUS

PROFESSEUR DE CLINIQUE CHIRURGICALE INFANTILE A LA FACULTÉ

DE MÉDECINE DE BORDEAUX

OFFICIER D'ACADÉMIE

MÉDECIN DES HOPITAUX

Que tous ceux de nos maîtres qui nous ont aidé de leurs conseils ou honoré de leur amitié reçoivent, au moment de les quitter, nos remerciements les plus sincères et l'assurance de notre respectueuse reconnaissance. Nous tâcherons de nous montrer digne d'eux en suivant leurs savantes leçons théoriques et pratiques.

M. le professeur A. Moussous a bien voulu nous faire l'honneur d'accepter la présidence de notre thèse, nous l'en remercions vivement. Nous nous souviendrons aussi toujours avec plaisir de notre stage dans le service de ce maître ; ce stage fut bien court, il est vrai, mais il a été assez long pour nous permettre d'apprécier en lui les deux grandes qualités du professeur : la science et la bienveillance pour ses élèves.

M. le professeur agrégé Sabrazès, qui nous a donné le sujet de ce modeste travail et qui nous a aidé dans son élaboration, voudra bien recevoir l'assurance de notre respectueuse gratitude. Si ce travail n'est pas digne d'un tel maître, nous lui demanderons encore une fois un peu de l'indulgence dont il a si souvent déjà excusé nos fautes.

A tous nos autres maîtres de la Faculté et des Hôpitaux, nous voudrions, avant de quitter leur enseignement, adresser un dernier remerciement. Que MM. les professeurs Piéchaud et Pitres, que M. le professeur agrégé Cassaët, que M. le médecin des Hôpitaux Cabannes veuillent bien recevoir nos sentiments les plus respectueux de reconnaissance.

A tous nos camarades d'école nous adressons un amical adieu. Plusieurs d'entre eux nous ont aidé à supporter des moments pénibles ; à ceux-là, merci du fond du cœur. Ils savent que nous avons su apprécier leur amitié et qu'ils peuvent compter sur tout notre dévouement et toute notre affection

INTRODUCTION

L'étude des arthropathies des hémophiles date de ce siècle et même de la fin de ce siècle. L'étude de l'hémophilie avait bien été esquissée par Fabrice de Hilden, Alexandre Benedictus, Swammerdam, mais ces auteurs ne donnaient que de simples remarques et non une description de la maladie. Cependant Otto, en 1803, observa en Amérique quelques arthropathies hémophiliques et y joignit quelques remarques très sommaires. Latour (1811), dans son *Dictionnaire des sciences médicales*, dit quelques mots des hémorragies constitutionnelles, mais ne parle pas des arthropathies.

Depuis lors, les travaux se sont multipliés; les observations isolées ont été rassemblées et comparées, et on voit des appréciations et des théories très diverses sur l'hémophilie et ses symptômes. Lebert, en 1837, parla de douleurs articulaires hémophiliques, mais sans y attacher d'importance; puis vinrent les observations de Dubois de Neufchâtel et de Tardieu. Dubois donna une explication pathogénique des arthropathies hémophiliques, qui a été confirmée par Kœnig, Sabrazès et Cabannes, etc.

En 1855, paraît en Allemagne le travail de Grandidier, en France celui de Schnepf, qui précisèrent la description de l'hémophilie et des arthropathies hémophiliques et en donnent des explications pathogéniques.

En 1871, M. le professeur Poncet, de Lyon, a publié une observation d'arthropathie hémophilique avec autopsie. M. Poncet semble rattacher ces arthropathies au rhumatisme. Chose étrange! en 1876, M. Cadet de Gassicourt, dans

une leçon clinique sur un cas d'hémophilie, nie les arthropathies hémophiliques et les rattache à des erreurs de diagnostic.

M. Potain, quelque temps après, traita également ce sujet, et comme son malade avait été atteint de rhumatisme, il fait de l'arthropathie hémophilique une arthrite rhumatismale.

En 1892, parut le travail de Kœnig où la question des arthropathies hémophiliques est bien approfondie. Kœnig en étudie l'anatomie pathologique et montre combien les symptômes peuvent simuler les arthrites chroniques ou tuberculeuses.

Enfin, le dernier travail qui ait paru sur cette question est celui de MM. Sabrazès et Cabannes, publié dans la *Gazette hebdomadaire des sciences médicales de Bordeaux*, qui, en établissant les données radiographiques d'une arthropathie hémophilique, tranche nettement la question si controversée du diagnostic avec les diverses arthropathies. Ce travail, le plus complet de tous ceux qui ont paru jusqu'à ce jour, nous a été d'un grand secours.

CHAPITRE PREMIER

ÉTIOLOGIE

L'étiologie des arthropathies hémophiliques se confond avec l'étiologie de l'hémophilie. Nous allons résumer en quelques mots cette étiologie.

Hérédité. — L'hémophilie est probablement toujours héréditaire. Nous ne pouvons mieux faire que de citer ici le travail de MM. Sabrazès et Cabannes : « Grandidier a formulé les lois qui président à la transmission héréditaire de l'hémophilie :

» 1° Des hommes hémophiles, nés de famille hémophile, engendrent avec des femmes saines descendant de famille non hémophile des enfants sains, tandis que parmi les enfants de femmes issues de famille hémophile, sans être elles-mêmes hémophiles, on trouve régulièrement des hémophiles ;

» 2° Des hommes non hémophiles, issus de famille hémophile, engendrent avec des femmes saines, nées de famille non hémophile, des enfants sains, tandis que parmi les enfants de femmes issues de famille hémophile, sans être elles-mêmes hémophiles, on trouve des enfants hémophiles. »

Cependant la maladie n'est pas nécessairement héréditaire et on a prétendu que la déchéance organique prédisposait à l'hémophilie.

Les gens qui ont eu dans leur famille des parents atteints d'arthropathies hémophiliques ont-ils forcément des arthropathies ? Dans une des observations que nous avons lues, on voit les deux frères avoir des arthropathies, mais nulle part ailleurs nous n'avons pu constater ce cas : il semble cependant rationnel d'admettre qu'un descendant d'hémophile, sujet à des arthropathies, soit lui-même sujet à des manifestations articulaires.

Il en est de même des enfants de rhumatisants, comme nous voyons, dans l'observation de MM. Sabrazès et Cabannes, le cas se présenter ; mais il est prouvé que le rhumatisme prédispose singulièrement aux hémarthroses ; on peut admettre que cette prédisposition aux hémarthroses rhumatismales jointe à la prédisposition aux hémarthroses hémophiliques est une cause adjuvante de la maladie qui nous occupe.

Age. — L'arthropathie survient le plus souvent dans l'adolescence. Sur 16 observations d'hémophiles que nous avons pu recueillir, nous voyons 2 arthropathies à 6 ans, 3 à 9 ans, 1 à 11 ans, 3 à 13 ans, 2 à 14 ans, 1 à 16 ans, 1 à 19 ans, 2 à 31 ans, 1 à 36 ans.

Sexe. — L'homme est plus souvent atteint que la femme, ce qui pourrait s'expliquer par ce fait que l'homme est plus exposé au traumatisme que la femme. Cependant il y a, dit-on, certaines familles où les filles seules sont atteintes à l'exclusion des garçons. Nous n'avons pas une observation de femme hémophilique.

Traumatisme. — Le traumatisme a une grande importance dans l'étiologie des arthropathies hémophiliques. Dans une observation de James Hugues, rapportée par Tardieu : « Les contusions les plus légères ont toujours été suivies de rhumatisme de la partie ». Les observations que nous avons pu consulter n'indiquent pas l'origine traumatique de l'arthropathie ; mais on voit que, le plus souvent, les auteurs de ces observations n'ont pas recherché le traumatisme dans les antécédents personnels de leur malade. Une marche

exagérée, des efforts répétés doivent provoquer une congestion de l'organe qui aide à l'épanchement sanguin.

Il en est de même d'une maladie antérieure de l'articulation. Cette maladie, qui a déjà lésé l'article, a fait là un locus minoris resistentiæ propre à faire éclore l'arthropathie hémophilique. C'est ainsi qu'agiraient sans doute les rhumatismes infectieux et toutes les maladies infectieuses à déterminations articulaires.

Climat. — On observe surtout l'hémophilie dans les climats froids. Kœnig a pu en observer quatre cas en Allemagne; nous rapporterons ces observations dans le courant de notre travail. En Angleterre aussi, Bowlby rapporte trois cas d'hémophilie. Vient ensuite la Suisse, et Simon rapporte que cette maladie est endémique dans un petit village des Alpes Rhétiques : on compterait dans cette petite localité quinze à vingt hémophiles. En France, l'hémophilie n'est pas très fréquente; cependant nous avons pu compter une trentaine d'observations.

Hygiène. — Les mauvaises conditions hygiéniques, le froid humide, prédisposent aussi aux arthropathies hémophiliques; c'est pour cela que cette maladie se rencontre plus rarement chez les familles aisées. On pourrait penser en voyant les ressemblances de l'arthropathie hémophilique avec l'arthrite tuberculeuse et l'arthrite rhumatismale, on pourrait penser, disons-nous, que l'arthropathie hémophilique serait d'origine microbienne. Mais toutes les recherches microbiennes sur le sang des hémophiles ont été infructueuses et l'on peut conclure que leur sang ne contient pas de microbes. De plus, Kœnig a traité un de ses malades par des injections de lymphe de Koch; les articulations ne furent le siège d'aucune réaction, « ce qui prouve, dit cet auteur, que ces articulations ne contenaient pas de bacilles tuberculeux. »

CHAPITRE II

SYMPTOMES

Premier stade : Hémarthrose.

Ce premier stade est celui de l'épanchement de sang dans l'articulation. Le malade alors se plaint de douleurs subites et on constate que l'articulation est augmentée de volume.

Douleurs. — Les douleurs surviennent le plus souvent brusquement dans la jointure malade. Lebert et Fournier pensent qu'elles ne se déclarent que consécutivement aux hémorragies; c'est une erreur, et des observations montrent que la douleur articulaire a été le premier symptôme de l'hémophilie. On a noté quelquefois comme phénomène précurseur une légère congestion de la tête. Elle dure plus ou moins longtemps et ne disparait la plupart du temps qu'avec le gonflement et les autres symptômes de l'arthropathie.

La douleur est plus ou moins intense, rémittente ou intermittente : elle s'exaspère souvent vers le soir et rend tout mouvement impossible; elle n'est pas symétrique comme dans le rhumatisme. Le froid l'exaspère et l'humidité semble avoir une tendance à l'exagérer.

La pression exagère la douleur : il en est de même des mouvements imprimés à l'articulation. La coloration de la peau reste normale. La température de la peau est souvent plus élevée qu'à l'état normal. D'après Wickam Legg, la fièvre peut être assez considérable pour que le thermomètre placé dans l'aisselle s'élève jusqu'à 104 et 105° Farenheit. Le pouls est ordinairement 120.

On peut voir apparaître également quelques jours plus

tard des taches verdâtres sur la peau, ainsi que des ecchymoses sous-cutanées de l'articulation malade.

A cette période, rien donc de caractéristique; la douleur existe dans toutes les affections articulaires; mais il est rare, très rare même, de voir les malades à cette période.

Observation I (Kœnig)

Le malade a ressenti subitement, il y a quelques mois, sans traumatisme, des douleurs dans le genou, qui est le siège d'un gonflement assez considérable. Les téguments sont un peu tendus; la fluctuation est très nette et l'on perçoit très bien le choc rotulien. Tous les mouvements se font normalement. J'avais élevé d'abord l'idée que le genou était le siège d'un épanchement sanguin, car cet homme était très pâle et l'apparition de l'épanchement brusque. Mais le malade, qui avait écouté cette explication, m'annonça que son médecin lui avait dit qu'il était d'une famille d'hémophiles; une de ses sœurs, en effet, avait eu une grave hémorragie après l'extraction d'une dent. Lui-même saignait très facilement. La ponction faite avec un trocart ramena environ 100 grammes de sang liquide. Je fis la compression du genou et je laissai le malade dans cet état.

Deuxième stade : Panarthrite.

La maladie articulaire peut s'arrêter au premier stade. Cependant le plus souvent elle arrive au deuxième; on voit alors la polyarthrite, la « panarthritis» de Kœnig. Cette «panarthritis, dit cet auteur, est une forme d'inflammation qui, sous les rapports anatomo-pathologique et clinique, a une vive ressemblance avec la tuberculose articulaire que j'ai appelée *hydrops tuberculosus et fibrinosus*. Ce stade pourrait être appelé stade inflammatoire ». Il y a, en effet, inflammation, et cette inflammation est causée par le sang qui irrite les tissus articulaires.

La douleur est moindre que dans le premier stade et

semble devoir être attribuée à la distension de la synoviale ; il n'en est pas de même dans la tumeur blanche où la douleur est plus forte dans le second stade que dans le premier.

Bientôt le membre se place en position vicieuse, prend des attitudes anormales. Le plus souvent, le genou se met dans une légère flexion et abduction, et Kœnig explique cette attitude vicieuse par de la tuméfaction du condyle interne.

Pendant ce temps, les troubles fonctionnels s'aggravent et le malade s'aperçoit que, peu à peu, tel mouvement se limite, tel autre devient impossible. Tantôt on perçoit des craquements en faisant mouvoir le membre malade, tantôt on éprouve la sensation d'un corps étranger articulaire.

Les muscles arrivent bientôt à l'atrophie, et ainsi une ankylose partielle ne tarde pas à se former.

La peau présente le plus souvent son aspect normal ; cependant on voit dans l'observation de Tardieu « les derniers ramuscules veineux se dessiner en marbrures noirâtres autour du genou ». On voit aussi quelquefois des ecchymoses qui sont sans doute causées par les chocs reçus par l'articulation ou les tentatives de mouvements.

Le principal symptôme de cette période est le gonflement. Ce gonflement peut atteindre toutes les articulations, et, quoi qu'en dise Gintrac dans son *Traité de pathologie interne*, les petites articulations peuvent être prises aussi bien que les grandes. Cependant, le gonflement se localise le plus souvent au genou. Grandidier a fait la statistique suivante :

Toutes les articulations ont été prises	9 fois.
Le genou.....	15 fois.
La hanche.....	5 fois.
Le coude.....	5 fois.
Le pied.....	4 fois.
L'épaule.....	4 fois.
Les doigts.....	1 fois.

Ces résultats quoiqu'un peu vieux peuvent encore être admis aujourd'hui.

Le gonflement est général; la synoviale et ses culs-de-sac sont distendus par le sang.

A la palpation on a une sensation élastique et rénitente: la fluctuation se dessine là où la synoviale se prête le plus à la distension : au genou, c'est au-dessous du tendon du triceps et sur les côtés de la rotule; au coude, sur les côtés de l'olécrane que la tumeur est le plus apparente.

On ne remarque pas une augmentation de la chaleur locale, mais dans quelques cas on a pu observer un peu de fièvre.

Enfin, par la radiographie, MM. Sabrazès et Cabannes ont vu, dans un genou atteint d'arthropathie hémophilique au deuxième stade, les détails suivants : « Les extrémités osseuses ont leur forme, leur relief et leur épaisseur normales: leur teinte est uniforme, il n'y a d'ombre qu'au niveau de la synoviale, dans l'intérieur même de la cavité articulaire. »

Troisième stade : Déformations définitives.

Cette phase de la maladie est, d'après Kœnig, une phase de métamorphose régressive. Les réactions inflammatoires ont tout à fait disparu ; mais il s'est fait un travail insidieux et lent de destruction dans l'articulation malade.

On a cru longtemps que les déformations définitives n'existaient presque jamais. Or, il est rare, d'après de nombreuses observations, que la maladie s'arrête au second stade, et les symptômes que nous allons décrire se voient très souvent.

Le premier symptôme, le plus important, on pourrait presque dire celui duquel découlent tous les autres, est l'ankylose, ankylose fibreuse, fort bien décrite par Kœnig et dont nous indiquerons, d'après ce dernier auteur, la formation dans notre chapitre d'anatomie pathologique.

L'ankylose atteint n'importe quelle articulation, mais toujours sa formation est lente, sans phénomènes inflam-

matoires; elle ressemble en tous points à l'ankylose de la tuberculose articulaire; mais ici on ne voit jamais ni abcès, ni fistules intra ou extra-articulaires, ni fièvre. Grâce à l'ankylose, l'impotence fonctionnelle du membre est complète; le malade ne peut plus faire un mouvement, mais la douleur n'existe pas dans l'articulation malade.

Les masses musculaires voisines sont contracturées et en voie d'atrophie ; il n'y a là rien d'étonnant, et l'absence de fonctionnement de ces muscles suffit bien à expliquer leur disparition : c'est là, d'ailleurs, un symptôme commun à toutes les affections articulaires.

Le membre dont l'articulation est atteinte d'arthropathie hémophilique peut s'ankyloser dans une position vicieuse, ordinairement la demi-flexion, car « le redressement des segments des membres est empêché par l'épaississement de la synoviale et la rétraction des tendons et des ligaments péri-articulaires » (Sabrazès et Cabannes).

Symptômes généraux.

Nous ne pouvons abandonner ce chapitre des symptômes sans donner un aperçu rapide des caractères généraux de l'hémophilie. Les hémorragies surviennent dès l'enfance, souvent à la section du cordon, l'enfant est enlevé par une hémorragie incoercible. Le moindre traumatisme, une coupure, une piqûre d'épingle détermine un violent écoulement de sang qui est souvent très difficile à arrêter; aussi faut-il bien se garder de pratiquer la moindre opération chirurgicale sur de tels malades ; l'extraction d'une dent, la rupture de l'hymen pourraient déterminer la mort d'une hémophilique.

Les hémorragies ne se font pas seulement à l'extérieur ; elles se font aussi dans le tissu cellulaire sous-cutané et alors on a de vastes ecchymoses pour le plus léger choc, le recul d'un fusil, le fait de mettre une chaussure un peu juste. Mais il y a de ces hémorragies qui peuvent occasionner des erreurs

grossières de diagnostic, par exemple « les épanchements sanguins de la gaine du psoas, simulant les phlegmons de la fosse iliaque et les abcès par congestion ; les hémorragies dans l'épaisseur ou sous l'enveloppe des nerfs expliquent les phénomènes sensitivo-moteurs et névralgiques dans un territoire donné. Les hématuries des hémophiles prennent naissance dans un rein démontré histologiquement sain ou à la faveur de lésions minimes » (Sabrazès et Cabannes).

Les hémophiles ont la peau blanche et fine ; ils sont le plus souvent très pâles et Kœnig semble attacher une grande importance à la pâleur de leur visage.

Observation II (Kœnig)

Un garçon de huit ans, très pâle, dont les parents sont morts, a depuis trois mois une maladie de l'articulation du genou. Cette articulation est gonflée et dans la poche supérieure de la synoviale on sent une fluctuation peu nette. Depuis peu de temps, le coude gauche est aussi gonflé. Ces deux articulations sont douloureuses, les mouvements sont gênés. On essaya plusieurs modes de traitement, on n'obtint aucun résultat.

Je considérai alors cette maladie comme une tuberculose de l'articulation et je fis la résection du genou. Je vis alors un épanchement sanguin caractéristique dans l'articulation.

Je fis le drainage de l'articulation.

Dix jours après, malgré tous mes soins, je ne pus arrêter l'hémorragie et le malade mourut.

Observation III (Kœnig)

En 1880, je vis un enfant de treize ans (Richard R...), qui souffrait depuis un an et demi de l'articulation du genou. Son père était mort de phtisie pulmonaire. Le genou de cet enfant allait tantôt mieux, tantôt plus mal ; il était d'abord le siège d'un gonflement assez considérable,

qui disparut bientôt ; mais le genou resta en demi-flexion et dans l'attitude du genu valgum. Pendant ce temps, le malade ressentit des douleurs dans le pied gauche. Trois mois après il souffrit de l'autre genou. Je pensai immédiatement à une arthrite tuberculeuse, car il y avait de la fluctuation, et la synoviale était gonflée. L'articulation du coude était aussi gonflée. Le genou qui fut atteint le premier était contracturé et gonflé. Après avoir vainement essayé de faire disparaître cette contracture et ce gonflement, dans l'hypothèse d'une tuberculose de l'articulation, je fis une incision qui me permit de constater qu'elle était le siège d'un épanchement hémophilique caractéristique. Je fis le drainage et mis un pansement. L'hémorragie ne s'arrêta pas, et malgré tous mes soins, trois jours après, le malade mourut. Les parents de ce malade étaient morts et on ne pouvait certifier qu'ils étaient hémophiles ; cependant la mère mourut pendant l'accouchement, peut-être d'hémorragie.

CHAPITRE III

ANATOMIE PATHOLOGIQUE
PATHOGÉNIE

Les auteurs qui, avant Kœnig, ont eu l'occasion de faire l'autopsie de sujets hémophiliques atteints d'arthropathies, ne nous donnent que des renseignements assez vagues sur les lésions articulaires qu'ils ont trouvées. Cependant nous trouvons une observation de Poncet (de Lyon), en 1871, qui donne les résultats suivants :

« A l'ouverture de l'articulation, on constate une teinte rouge sang dans toutes les parties qui concourent à former la cavité articulaire. Une coloration rose tendre paraissant provenir de la présence du sang en voie de régression se manifestait sur les bords. Les cartilages étaient le siège des lésions avancées décrites par le professeur Charcot dans le rhumatisme chronique. Toutes les grosses articulations présentaient à des degrés variables les mêmes altérations. Le genou gauche semblait avoir été le siège d'une véritable hémorragie intra-articulaire. »

Malgré cette pénurie d'autopsies, on peut, en s'appuyant sur celles de Kœnig et d'après les symptômes, donner quelques détails sur l'anatomie pathologique de cette question si controversée. Comme pour les symptômes, nous allons diviser notre question en trois phases, suivant l'exemple de Kœnig, de MM. Sabrazès et Cabannes.

Premier stade : Hémarthrose.

L'hémorragie intra-articulaire se fait dans la jointure et devient rapidement abondante. Pourquoi se fait-il une hémorragie ? Les hémorragies ont lieu : 1° parce que dans l'hémophilie, les vaisseaux sanguins sont d'une étroitesse excessive ; 2° parce qu'ils se rompent avec une déplorable facilité ; peut-être pourrait-on invoquer encore une disposition particulière à l'individu, une idiosyncrasie. A l'ouverture de l'articulation les tissus de l'articulation sont le siège d'une congestion intense; la synoviale est rouge, fortement hyperémiée, ses vaisseaux sont remplis de sang et dilatés. Une fois le sang épanché dans l'articulation, il se forme un caillot qui est très lent à se résorber et provoque les symptômes que nous avons décrits. C'est ce caillot qui joue un grand rôle dans le deuxième stade de l'arthropathie.

Les autres tissus péri-articulaires sont eux aussi congestionnés ; mais le cartilage n'est encore le siège d'aucune lésion, pas plus que le tissu osseux, ce qui distingue l'arthrite hémophilique d'avec la tuberculose articulaire.

Mais, à ce stade, la maladie articulaire hémophilique ressemble singulièrement à un début d'arthrite rhumatismale dont le principal caractère est une congestion intense et passagère de l'articulation atteinte.

Deuxième stade : Panarthrite.

Pour décrire ce stade, nous ferons de larges emprunts au mémoire de Kœnig; ce dernier a pu, en effet, voir directement les lésions par deux autopsies qu'il a faites, ainsi que par une ouverture suivie de drainage qu'il a faite dans un but thérapeutique. Bokelman, en 1881, a eu aussi l'occasion de faire une autopsie d'arthropathie hémophilique au second stade

Les caillots sanguins causés par l'épanchement dans l'ar-

ticulation sont en partie décolorés; ils nagent dans un liquide séreux ; on en trouve aussi d'adhérents à la capsule articulaire.

Cette capsule est épaissie, imbibée de sang et est rouge parce qu'elle est colorée par l'hémoglobine ; on y voit aussi, à certains endroits, des dépôts de fibrine. Ces dépôts de fibrine, destinés à jouer par la suite un grand rôle, se rencontrent encore sur le cartilage articulaire, sur les parties supérieure et inférieure des os ; mais ces dépôts fibrineux sont encore assez rares et disséminés sans ordre.

Çà et là commence la formation de petites masses pigmentaires brunes.

Bientôt l'incrustation cartilagineuse s'écarte de l'os et s'en détache pour former des sortes de franges à angles aigus qui flottent dans l'articulation.

Les différences s'accusent entre ces lésions et celles de la tuberculose. Si une nouvelle hémorragie, en effet, n'a pas lieu, le contenu de l'articulation n'est pas du sang pur, mais c'est du sang mêlé de sérosité ou même seulement de la sérosité dont la teinte est légèrement grise.

La synoviale est épaisse, résistante, et sa surface interne est recouverte par une couche fibreuse brunâtre. De la synoviale partent des touffes flottantes dans la cavité articulaire et colorées par du pigment sanguin ; quand toute la synoviale est recouverte de ces touffes elle prend une coloration brunâtre.

Le cartilage perd bientôt sa coloration blanche et son aspect nacré; à certaines places, de petites masses de fibrine se déposent sur le cartilage ; celui-ci s'amincit peu à peu et finit par disparaître par endroits, laissant l'os à nu. Il est regrettable que personne encore n'ait étudié avec plus de soin l'anatomie pathologique microscopique de ces lésions.

Il semble que les caillots sanguins qui tapissent la synoviale pourraient s'organiser en néo-membranes semblables à celles qui existent dans l'hématocèle vaginale ; cette néo-membrane finit par se souder et des vaisseaux sanguins s'y

forment. Peut-être quelque chose de semblable se passerait-il dans l'arthropathie hémophilique.

L'articulation d'hémophile ne reste pas longtemps dans cet état; s'il ne survient pas de nouvelles hémorragies, elle arrive vite au troisième stade ou stade de l'ankylose fibreuse. Si de nouvelles hémorragies intra-articulaires surviennent, il se fait un nouveau caillot et le processus que nous venons de décrire se répète de nouveau.

Les extrémités osseuses sont intactes; elles ont leur forme, leur relief, leur épaisseur et leurs teintes normales. Rien non plus à signaler du côté des muscles ni du côté de la peau.

Troisième stade : Déformations.

Les os étant mis à nu par la disparition du cartilage, l'ankylose ne tarde pas à se former ; cette ankylose est formée de tissu fibreux. En même temps il se fait, d'après Kœnig, un raccourcissement mécanique du membre ; cette ankylose peut être complète et irréductible. Les déformations, d'après M. Gandolphe, tiendraient à la production d'ostéophytes, ce qui est une hypothèse injustifiée, car les constatations directes au cours d'interventions ou pendant les autopsies ont montré des déformations sans ostéophytes, et les observations de Kœnig ne parlent nullement de productions osseuses nouvelles.

Quelquefois les surfaces articulaires ne se soudent pas, et les muscles finissent quand même par s'atrophier; on voit alors un membre ballant, véritable membre de polichinelle, analogue à ce qu'on voit dans le tabes.

Les ligaments articulaires peuvent aussi être détruits, mais *les os sont toujours intacts*.

Ce sont là des lésions de la forme grave des arthropathies hémophiliques; mais malgré la gravité du pronostic de ces lésions du troisième stade, on a vu de ces malades recouvrer le mouvement ou du moins pouvoir se servir de leur membre malgré un certain degré d'ankylose.

On est amené à penser en voyant ces lésions aux caractères anatomo-pathologiques du rhumatisme articulaire chronique noueux. On voit, en effet, dans cette maladie une destruction plus ou moins complète du cartilage articulaire, des tractus fibreux, des altérations velvétiques de la capsule. Mais l'arthropathie hémophilique se distingue de l'arthropathie rhumatismale en ce que cette dernière présente des lésions d'ostéite raréfiante, des stalactites osseuses, des ostéophytes, lésions qui ne se voient pas dans l'hémophilie. Ce qui surtout les différencie, c'est que dans le rhumatisme les extrémités osseuses sont tuméfiées, tandis que dans l'arthropathie hémophilique, ces extrémités sont normales, ce que prouve si bien l'étude de cette arthropathie par la radiographie.

Examen du sang. — On sait, depuis Tardieu, que le sang des hémophiles met très longtemps à se coaguler. Hayem a aussi noté ce retard dans la coagulation, et l'explique par une altération chimique du plasma. MM. Sabrazès et Cabannes confirment ces résultats : les globules rouges ont diminué ; il y a beaucoup d'hématoblastes, et moins de sérum ; on voit aussi des globules blancs et quelques éosinophiles. Le caillot est rouge et rétracté.

Quant aux lésions des autres appareils, on ne peut donner de résultats précis ; Virchow montra une hypoplasie de l'aorte et des gros troncs artériels. On a noté aussi une diminution de calibre des capillaires.

CHAPITRE IV

DIAGNOSTIC

Pendant bien longtemps, on a confondu l'arthropathie hémophilique avec l'arthropathie rhumatismale, l'arthrite tuberculeuse, l'arthrite traumatique. Quelques auteurs mêmes en ont fait une affection scorbutique, et un chirurgien éminent a pensé un moment que l'arthropathie hémophilique pouvait bien être une manifestation de la syphilis héréditaire. Nous allons discuter successivement ces diagnostics différentiels.

1° *Rhumatisme articulaire aigu.* — Dans le rhumatisme articulaire aigu, les téguments sont légèrement rosés ; dans l'arthropathie hémophilique, les téguments ont leur aspect normal et on voit souvent des ecchymoses sous-cutanées.

Dans l'arthrite rhumatismale, l'épanchement est peu abondant et souvent impossible à trouver ; dans l'arthrite hémophilique, au contraire, l'épanchement est facile à diagnostiquer, car, comme le dit Kœnig, « le choc rotulien est très net ».

De plus, les caractères de la douleur ne sont pas les mêmes : dans l'arthrite rhumatismale, le maximum de douleur ne siège pas au niveau de l'articulation proprement dite, mais au niveau des parties fibreuses, au niveau des tendons ou lames tendineuses insérées sur les extrémités osseuses. Dans l'arthropathie hémophilique, la douleur est diffuse, peu intense le plus souvent.

Kœnig donne une importance considérable à l'intensité de la douleur pour le diagnostic entre les deux affections qui nous occupent. Il est certain que la douleur est le plus souvent moindre dans l'arthropathie hémophilique ; cependant on voit des hémophiles souffrir beaucoup de leurs articulations ; ainsi, dans une observation de Thompson, on voit le genou « causer de vives douleurs pendant trois jours » ; de même, dans l'observation de Bowlby que nous avons citée, la douleur est intense. Ce caractère de l'intensité de la douleur n'est pas un signe qui puisse servir au diagnostic.

Les lésions rhumatismales envahissent en même temps plusieurs articulations et choisissent de préférence les petites et le pied. Dans l'hémophilie, le siège de prédilection de l'arthropathie est le genou, quoiqu'on ait vu cependant les articulations de la main et du pied quelquefois atteintes. Ce signe n'a donc pas non plus une grande valeur.

Peut-on s'appuyer davantage sur la mobilité des manifestations articulaires ? Nous ne le croyons pas, car dans les deux maladies, la douleur est très changeante.

Un signe bien plus important est, dans le rhumatisme, l'existence de contractures et de déformations au niveau d'autres articulations, ce qui se voit bien plus rarement dans l'arthropathie hémophilique.

Tous les symptômes différentiels que nous venons d'énumérer ne peuvent pas suffire à faire un diagnostic précis et ferme. Il faut donc chercher ailleurs et voir dans les symptômes généraux les différences qu'on peut trouver entre les deux maladies qui nous occupent.

La fièvre est ordinairement intense dans le rhumatisme ; le plus souvent elle monte à 39° et atteint facilement 40° ; elle présente des rémissions diurnes ; dans l'hémophilie, au contraire, on ne trouve pas d'élévation de température générale.

De plus, dans le rhumatisme, on trouve presque toujours des lésions d'endocardites et très souvent d'autres manifestations viscérales ; dans l'arthropathie hémophilique, rien de semblable.

Il en est de même de l'âge des malades; les rhumatisants sont ordinairement âgés, tandis que les hémophiles sont jeunes, leur maladie les empêchant d'atteindre un âge avancé.

Mais ce qui facilite surtout le diagnostic, ce sont les antécédents héréditaires et personnels du malade; il a eu des hémorragies fréquentes et répétées (épistaxis, ecchymoses faciles, etc.); il a eu dans sa famille des hémophiles, et rien que ces antécédents suffisent pour établir un diagnostic précis.

2° *Arthrite tuberculeuse.* — Les symptômes de l'arthrite tuberculeuse ressemblent souvent tellement à ceux de l'arthrite hémophilique que le diagnostic en est presque impossible. La notion de l'hérédité revient encore ici et est encore un des principaux signes différentiels. Nous allons cependant donner quelques symptômes qui pourraient mettre sur la voie du diagnostic.

Et d'abord, la douleur du début est moins vive, moins tenace, moins exagérée par la pression dans l'arthropathie hémophilique. On a vu cependant assez souvent des arthrites tuberculeuses évoluer d'une façon lente et insidieuse, par poussées successives.

Au deuxième stade de la maladie, les symptômes sont exactement les mêmes: il y a peut-être moins de réactions fébriles dans l'arthrite hémophilique; mais ce symptôme ne suffit pas pour établir un diagnostic.

Il faut arriver aux recherches de MM. Sabrazès et Cabannes pour avoir une différenciation nette entre ces deux arthropathies. « La tuberculose, en effet, disent ces deux derniers auteurs, se localisant le plus souvent et dès le début dans les extrémités osseuses, les radiographies des jointures atteintes feront voir des zones claires et des irrégularités de contour au niveau des tubercules osseux ». Dans l'hémophilie, les os ont conservé leur épaisseur normale; seule la synoviale épaissie donne une ombre noire. (*Voir figures ci-contre*, p. 36.)

Fig. 1. — Genou sain.

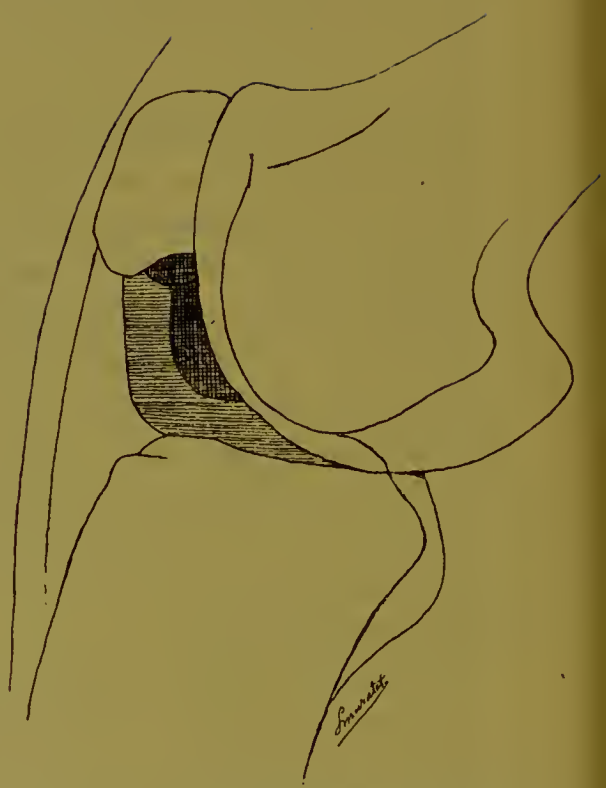

Fig. 2. — Arthropathie du genou (hémophile).

Au troisième stade, il n'y a jamais d'abcès, ni de fistules dans l'arthropathie hémophilique, tandis qu'on en voit souvent dans l'arthrite tuberculeuse. On peut faire aussi une injection de tuberculine ; l'absence de réaction indique que l'arthropathie n'est pas tuberculeuse.

Observation IV (Kœnig)

Je fis, un jour, le diagnostic d'hémorragie articulaire chez un malade de vingt-trois ans. Ce malade souffrait également d'un lupus de la face et d'une épididymite tuberculeuse.

A l'âge de dix ans, il avait eu un gonflement du genou gauche ; à quatorze ans, il souffrit du genou droit, et en même temps la maladie du genou gauche se reproduit. Ces lésions du genou droit aboutirent, en définitive, à de la contracture et de la déformation (flexion et genu valgum).

Le genou gauche était gros et se trouvait être le siège d'un épanchement abondant.

Le malade appartient à une famille d'hémophiles. A cause de sa tuberculose, il fut traité par des injections de lymphe de Koch ; le lupus et l'épididyme réagirent d'une façon très intense, tandis que les articulations ne furent le siège d'aucune réaction.

Hématome syphilitique. — En 1880, Luton donna l'observation d'un malade hémophilique, qui eut des manifestations articulaires « ressemblant beaucoup à des attaques de rhumatisme » et qui ont été guéries par le traitement antisyphilitique ; il en conclut que l'arthropatie hémophilique est une manifestation de la syphilis héréditaire. Mais Luton n'a pas trouvé que son malade eût des antécédents syphilitiques : sa conclusion repose uniquement sur le traitement. Nous savons cependant que la syphilis héréditaire peut causer des hémarthroses ; ces hémarthroses ressemblent en tout point au premier stade de l'hémarthrose hémophilique. Mais le diagnostic est aisé en s'appuyant sur les antécédents

héréditaires et personnels du malade. A la troisième période, l'arthropathie hémophilique se distinguera de l'arthropathie syphilitique parce que dans cette dernière les extrémités osseuses sont déformées.

Arthropathie scorbutique. — Vogel a dit que l'arthropathie hémophilique était une affection de nature scorbutique ; dans le scorbut, en effet, il y a des douleurs articulaires et des taches rouge briqueté. Mais le scorbut est une affection essentiellement cachectique, tandis que l'hémophilie se remarque chez des sujets pleins de vitalité. De plus, la notion d'hérédité survient dans l'hémophilie et n'entre en rien dans l'étiologie du scorbut.

CHAPITRE V

PRONOSTIC

Le pronostic de l'hémophilie est très grave: très souvent les enfants d'hémophiles meurent par la perte de sang trop abondante que cause la section du cordon. Peu de malades atteignent l'âge de vingt ans. Pour les femmes, le pronostic est encore plus grave que pour les hommes; la menstruation détermine chez elles des hémorragies qui souvent ne cèdent à aucun traitement.

Cependant, d'après MM. Sabrazès et Cabannes, « à mesure que les hémophiles avancent en âge le pronostic de leur affection devient moins sombre; l'atténuation de la maladie peut être telle que certains d'entre eux ont dépassé soixante-dix ans. »

Quant aux arthropathies, leur pronostic se confond avec celui de la maladie générale dont elles empruntent la gravité. A la première période l'arthropathie peut guérir, et Kœnig cite des cas de guérison complète à la deuxième période; mais les lésions de la troisième période sont irréparables, l'ankylose subsistera toujours avec tous les troubles qu'elle entraîne.

CHAPITRE VI

TRAITEMENT

1° Traitement prophylactique.

Voici, d'après MM. Sabrazès et Cabannes, la ligne de conduite tracée par Litten : « Il faut déconseiller les interventions chirurgicales quelles qu'elles soient : il faut éviter les sangsues, les vésicatoires, les ventouses. Il faut surveiller les jeux des enfants, choisir leurs jouets, ne point les corriger trop vertement, leur interdire les exercices violents, choisir des professions dans lesquelles ils ne manient pas des instruments piquants, coupants ou contondants. Ils doivent être dispensés du service militaire. Ils éviteront les duels.

2° Traitement symptomatique.

A la période de l'hémarthrose, le malade ne réclame presque jamais, Kœnig dit jamais, les soins du médecin. Dans ce cas, il semble que la première indication serait d'immobiliser la jointure. Ce qu'il faudra surtout s'attacher à soigner, c'est l'état général du sujet. On lui donnera une alimentation reconstituante, des bains de mer. On fera le traitement de l'hémophilie : changement de climat, sulfate de soude d'après la méthode instituée par les médecins américains; on

pourra aussi essayer le tanin, l'ergotine, les préparations ferrugineuses.

A la deuxième période, il faut encore et surtout recourir à l'immobilisation; malgré toutes les protestations du malade, il faudra prescrire immédiatement le repos absolu et faire une gouttière plâtrée qui empêchera tout mouvement dans le segment du membre atteint. On fera aussi à ce stade une compression modérée avec du coton et des bandes de flanelle. On pourra faire encore des lotions froides. Kœnig prétend avoir obtenu de bons résultats de ponctions articulaires suivies de lavages phéniqués; mais il faudrait bien se garder de faire une opération sanglante sur la partie malade.

Si la douleur est trop forte, on donnera au malade de l'extrait thébaïque qui la calmera et qui, d'après certains auteurs, aurait une influence heureuse sur l'hémophilie.

Dans le cas où les masses musculaires seraient en voie d'atrophie rapide, il faudra, autant qu'on le pourra, faire de légers massages sur ces muscles.

A la troisième période, à savoir celle de déformations et de destruction, la thérapeutique devient à peu près impuissante et les efforts du médecin devront tendre à corriger les attitudes vicieuses au moyen d'appareils appropriés.

Observation V

(Bowlby, Some cases of Joint-Disease in bleeders.)

X..., trente et un ans, hémorragie très forte à l'occasion de l'arrachement d'une dent à l'âge de sept ans. A onze ans, à l'occasion d'une coupure, deuxième hémorragie. Depuis sa première enfance, le malade avait des épanchements dans les genoux et les coudes, épanchements douloureux qui rendirent la marche presque impossible et les mouvements de l'avant-bras sur le bras très limités. Cependant dans les dernières années les attaques sont devenues moins fréquentes, et depuis quelques mois les articulations du genou et du bras n'ont plus souffert du tout.

Examen du malade. Mars 1890. — *Membre inférieur droit :* Les muscles de la cuisse sont atrophiés, le mollet est normal. Le genou est très élargi ; sa forme est changée, le pouls est normal; pas d'épanchement. Les épiphyses fémorales et tibiales et les bords de la rotule présentent des ostéophytes irréguliers et saillants. La synoviale paraît un peu épaissie. L'extension se fait bien, la flexion ne dépasse pas l'angle droit.

Tous les mouvements produisent des douleurs et sont accompagnés de craquements et d'une sensation de crépitation faiblement perçue par la main, comme dans l'ostéoarthrite.

Le cou-de-pied et la hanche sont sains.

Membre inférieur gauche : Le cou-de-pied fixé en léger équinisme est complètement ankylosé. Un peu d'épaississement des extrémités articulaires. Le genou est un peu enflé et il y a quelques petits ostéophytes sur le tibia et le fémur. Légers craquements déterminés par les mouvements. Hanche gauche normale. Muscles normaux.

Membre supérieur droit. — Le poignet est normal ainsi que les articulations de la main. Au coude, on remarque que la peau est normale ; la forme des saillies osseuses est altérée par des ostéophytes. L'articulation est fixée dans une position intermédiaire à la flexion et à la pronation. On peut lui imprimer un peu plus de flexion, mais la supination est impossible. A tous les mouvements, les craquements et la crépitation marqués surtout dans la pronation s'accentuent. Peu de douleur, épaule normale.

Observation VI

(Ligorio, *Settimana medica*, 1898.)

Le 29 décembre 1897, j'observai un malade âgé de deux ans qui portait le diagnostic d'arthrite du genou droit. Je ne pus obtenir aucun renseignement sur ses antécédents héréditaires. Le développement général du sujet et l'état de sa nutrition étaient satisfaisants. La peau était blanche, rosée, avec des veines cutanées assez évidentes. Les muqueuses étaient pâles. Ses cheveux étaient blonds clairs, ses yeux bleus. L'aspect

général de son visage indiquait un enfant délicat. L'examen du thorax, de l'abdomen et des organes des sens n'offre rien de spécial.

On observe une tuméfaction au côté interne du genou droit ; la peau présente son aspect normal. La température locale est un peu plus élevée qu'à l'état normal. Le genou est en demi-flexion à cause de la contracture des muscles postérieurs de la cuisse. Les mouvements actifs sont impossibles ; les mouvements passifs sont douloureux. L'épiphyse inférieure du fémur est augmentée de volume et la pression sur les condyles, surtout sur le condyle interne, détermine une douleur assez vive. Autour de la rotule, on constate une tuméfaction de consistance élastique semblable à celle que donne le tissu fongueux.

Nous fondant sur ces données, nous avons cru qu'il s'agissait d'une arthrite fongueuse consécutive à un foyer d'ostéomyélite chronique de l'épiphyse inférieure du fémur. En attendant que nous soyons renseigné sur les commémoratifs, nous appliquons un bandage amidonné qui immobilise le genou dans la plus grande extension possible.

Les symptômes locaux ne sont pas modifiés par ce traitement. La température, plus élevée que la normale, est de 37° 2 le matin, 37° 7 le soir. Les symptômes généraux commencent à s'aggraver ; c'est pourquoi on fait l'arthrotomie.

Le 25 janvier 1898, le malade étant chloroformisé et la bande d'Esmarch étant appliquée, on fit une section partant du rebord supérieur du condyle interne, et se courbant en arc jusqu'au-dessous du rebord inférieur de la rotule. Le condyle une fois découvert, on y pratique avec la gouge une ouverture exploratrice ; le tissu osseux est trouvé sain. L'articulation ouverte laisse voir la synoviale épaissie et semée çà et là de plaques hématiques. Les ligaments internes sont couverts de pigment semblable au pigment hématique. Les cartilages sont sains ; leur couleur est normale. On enlève deux lambeaux de synoviale afin de les examiner. On ouvre aussi la synoviale à l'endroit qui correspond au bord externe du ligament rotulien où l'on remarquait une tension supérieure à la normale ; rien de particulier. Lavage de la cavité articulaire avec une solution de sublimé à 1 pour 1000, tamponnement iodoformé, drainage, suture.

Après avoir soumis le membre à un bandage compressif pendant un certain temps, on enlève la bande élastique et on maintient le membre en

position élevée. L'absence de toute inflammation des os ou des parties molles nous fait penser de nouveau au diagnostic d'arthrite fongueuse et admettre que par suite du traumatisme ou autre chose, il s'est produit dans l'articulation une extravasation sanguine résorbée plus tard.

La température apres l'opération monte le soir à 38°4 pendant les cinq premiers jours pour reprendre plus tard sa marche antérieure. Nous eûmes une surprise douloureuse qui mit en danger la vie du malade : le matin qui suivit l'opération, le pansement présentait une large tache de sang à l'extérieur. Je soupçonnai que l'hémorragie était due à une paralysie des vaso-moteurs consécutive à la bande d'Esmarch ou bien à une petite artère qui n'aurait pas été liée. Ayant défait le pansement, nous trouvâmes la plaie en bon état, et comme l'hémorragie était arrêtée on fit un pansement sec légèrement compressif. Je vis dans l'urine de la nuit une certaine quantité de sang. C'étaient là des faits qui nous firent soupçonner l'hémophilie et qui nous engagèrent à surveiller l'enfant.

Du 28 au 30 janvier, tout se passe régulièrement, pas de sang dans l'urine; nous croyions tout danger conjuré, quand le matin du 31 janvier le pansement est imbibé de sang. Alors, on l'enlève et on trouve qu'à l'extrémité supérieure de la plaie un petit vaisseau cutané donne du sang. Les bords de la plaie sont séparés, car quelques points de suture ont cédé ; on lie le vaisseau et on fait un pansement aseptique.

L'enfant est agité, il ne mange pas, mais il ne manifeste aucune douleur à l'endroit opéré ; l'examen des urines dénote la présence de sang, mais en moindre quantité que la première fois.

Il y eut alors une période de calme; la température se maintint entre 37°3 et 38°2. Un pansement fait le 7 février ne donna lieu qu'à une légère hémorragie. Mais le soir du 7, les infirmières trouvèrent le pansement rempli de sang ; je l'enlevai et je trouvai que, au fond de la plaie dont les bords étaient séparés, il se produisait une hémorragie capillaire assez intense; elle ne céda ni à d'abondantes irrigations de sublimé chaud ni à la compression ; mais l'application d'un peu de coton perchloruré en certains points et la pression exercée sur d'autres points par de la gaze iodoformée finirent par l'arrêter. Le 11, le même fait se reprodnit ; hémorragie capillaire grave qui cède à des irrigations chaudes et à la compression par de la gaze iodoformée.

Alors la plaie commence à bourgeonner ; mais le malade a quelques légères épistaxis et présente sur la peau quelques plaques ecchymotiques. L'état général s'améliore grâce à des toniques et on fait le pansement sans inconvénient.

Au milieu d'avril, cicatrisation presque complète ; mais le genou droit est plus gros que le genou gauche, et l'articulation est dans la flexion à 130°. Les muscles fléchisseurs de la cuisse sont tendus. Pendant ce temps, la résistance vasculaire devait être diminuée, car tandis qu'avant l'opération les pansements compressifs et les tentatives de redressement n'avaient pas donné d'ecchymoses, à présent l'endroit où presse le pansement présente des taches livides.

Ceci et la crainte de nouveaux inconvénients nous dissuadent de tenter quelques manœuvres de redressement. Nous attendons la cicatrisation complète. A cette époque la température est toujours supérieure à la moyenne, 37°2 le matin, 38° le soir.

Les appareils respiratoire et digestif ne sont le siège d'aucun processus justifiant cette température. Du reste, l'état général semble bon et l'enfant est très gai.

Le 25 avril, le malade est atteint de conjonctivite simple.

Au bout d'un mois nous le renvoyons chez lui. La plaie du genou était fermée ; l'articulation n'était plus le siège d'aucun mouvement. Les douleurs ont disparu et l'enfant peut marcher en boitant. C'est alors que la mère vint nous voir et ainsi nous pûmes avoir quelques antécédents héréditaires. Du côté du père et des parents paternels, pas de trace de maladie héréditaire. Mère saine. L'enfant, qui est le quatrième de la famille, fut allaité par sa mère ; il jouit toujours d'une bonne santé : il avait seulement parfois quelques épistaxis sans gravité. La mère nous dit que dans les premiers jours de l'automne, elle s'aperçut d'un gonflement de l'articulation du genou avec douleurs occasionnées par les mouvements. Par le repos, la tuméfaction diminua lentement, mais la rigidité et la position vicieuse se produisirent. Jamais de fièvre. Il ne semble pas que les phénomènes articulaires eussent été précédés de lésions traumatiques.

Parmi les frères de cet enfant, un est mort d'hémorragie consécutive à une légère coupure de la lèvre supérieure qu'il s'était faite en tombant. Un autre frère n'a pas eu d'hémorragie, mais la moindre pression déter-

mine sur la peau l'apparition d'ecchymoses. Sœur aînée saine. Les parents de la mère sont inconnus. L'examen histologique des fragments de synoviale excisée nous montre qu'elle était épaissie, et que dans les couches situées au-dessous de l'endothélium elle était infiltrée de granulations de pigment brun d'origine hématique. Pas de trace de processus inflammatoire spécifique. Donc, on peut porter comme diagnostic : hémarthrose du genou droit chez un sujet hémophilique.

Observation VII (Sabrazès et Cabannes)

(*Gazette hebdomadaire des Sciences médicales de Bordeaux*, 1898)

X..., âgé de trente-cinq ans, hémophile avéré, a un père rhumatisant et non hémophile et une mère bien portante mais dont les moindres coupures saignent cependant assez abondamment. Ses grands-parents étaient sains; il a un frère en bonne santé.

L'existence de l'hémophilie devient incontestable à la suite d'un petit incident survenu à l'âge de sept ans : une petite morsure de la langue, très légère et presque invisible, occasionne une hémorragie résistant quinze jours à une foule de moyens hémostatiques pour céder à la compression d'une pince plate; le sang continue malgré cela à s'épancher pendant quelque temps sous la muqueuse et dans les interstices musculaires qu'il distend. A l'âge de dix ans, une hémorragie linguale, tout aussi tenace, se produit dans des circonstances analogues. Plus tard (vers quinze ans), un écoulement sanguin très rebelle accompagne une blessure légère de la région temporale droite par une pierre ; une autre fois, un coup de gouge sur la face antérieure du poignet gauche provoque une hémorragie tenace : le sang, qui sort en bavant, ne cesse de couler qu'un mois environ après, la plaie s'étant refermée.

A dix-huit ans, une petite excroissance de chair s'étant montrée sur le bord de la langue, le malade veut la détruire en posant un fil de soie sur le pédicule; une traction opérée sur le bourgeon mortifié le détache aisément, mais l'hémorragie qui suit cette section ne tarit que par le thermo-cautère.

A trente ans, des douleurs articulaires du genou droit sont traitées

par des pointes de feu ; une des escharres résultant de cette révulsion est enlevée avec le doigt ; au bout de quelques jours, une goutte de sang perle au niveau de la plaie et, un quart d'heure après, la genouillère, remise à demeure, est complètement imprégnée ; au bout de deux heures, le membre tout entier est inondé et l'hémorragie ne cède qu'à une nouvelle pointe de feu. Le malade prétend que malgré l'apparition d'un caillot rougeâtre cinq minutes après le début de l'écoulement sanguin, celui-ci persista encore longtemps. Cette hémophilie a eu l'occasion de s'affirmer dans d'autres circonstances : ainsi, il a remarqué que les moindres traumatismes sur les membres (un pincement par exemple) produisent des ecchymoses ; ces épanchements surviennent sans même qu'il y prenne garde et il lui suffit de s'asseoir brusquement sur un siège anguleux pour qu'un « bleu » se montre. Le recul d'un fusil de chasse fait naître (à vingt-quatre ans) une ecchymose étendue occupant l'épaule, le bras, la paume de la main et la moitié droite du dos ; une bande trop serrée appliquée sur un genou provoque de l'enflure puis une teinte ecchymotique qui dure plusieurs jours.

Le malade présente, en outre, depuis sa plus tendre enfance (quatre à cinq ans) des poussées articulaires survenant tous les deux mois environ. Des gonflements douloureux se montrent d'abord aux articulations tibio-tarsiennes et ne tardent pas à s'étendre à d'autres jointures. Le liquide qui apparaît très rapidement dans les articulations disparaît aussi très vite. En dehors de toute poussée, un épanchement se montre dans l'articulation tibio-tarsienne, *lorsque le malade quitte les bottines pour porter des souliers plats.* Ces accidents articulaires, qui existent toujours avec des alternatives d'aggravation et d'atténuation, *ne sont guère amendés par l'emploi du salicylate de soude.*

Le 15 mars 1897, un nouvel incident survient : la seconde grosse molaire supérieure droite cariée est implantée sur une gencive fongueuse et saignante ; le sang vient sourdre par l'orifice de la carie, une périostite ne tarde pas à se développer *in situ* et une tentative d'avulsion de la dent aboutit à sa fragmentation, si bien qu'il ne reste plus que les racines autour desquelles un abcès se forme bientôt, précédé de fièvre, de douleurs et de gonflement de la gencive. Son incision, cinq à six jours après, donne issue à un pus grisâtre, horriblement fétide. La cavité de l'abcès se remplit de sang qui s'écoule par l'orifice de l'incision

pendant deux à trois jours, puis un caillot volumineux se forme avec prolongement au dehors de la bouche : on l'enlève sans douleur au thermo-cautère après avoir, au préalable, fait une injection d'ergotine et administré du perchlorure de fer à l'intérieur. Il se forme à la suite une eschare dans le sillon gingivo-génien, en regard des racines de la deuxième grosse molaire cariée. Le périoste a un épaississement énorme et les molaires avoisinantes sont ébranlées. Les racines cariées sont enlevées en deux temps, par M. Dumora, professeur à l'Ecole dentaire, le 21 mai 1897 ; une hémorragie en nappe très abondante en résulte, résistant à l'application de divers moyens hémostatiques, sérum de cheval, eau oxygénée, perchlorure de fer dilué, cautérisations au thermo-cautère : au cours de ces tentatives d'hémostase, il se produit deux syncopes. L'état du malade s'aggravant, on le fait entrer d'urgence à l'hôpital Saint-André où des pansements compressifs sont appliqués par M. le Dr Breffeil, médecin résidant. La plaie gingivale continue à saigner et l'hémorragie ne s'atténue qu'après un tamponnement extrêmement serré qui est laissé à demeure pendant plusieurs jours. Le malade est tenu en observation dans le service de M. le professeur Demons; un suintement sanguin succède à l'hémorragie et persiste malgré les tamponnements.

L'hémorragie se reproduit lorsqu'on renouvelle les tampons, elle cède au bout d'une semaine environ.

Le malade a pu regagner l'Algérie qu'il habite depuis une dizaine d'années; la plaie gingivale est actuellement guérie : l'élimination d'un petit séquestre alvéolaire n'a été suivie que d'une hémorragie médiocre.

En examinant les téguments du malade, on découvre quelques plaques sèches psoriasiformes disséminées et, sur les membres inférieurs, quelques taches purpuriques disposées çà et là autour des poils. Il existe, en outre, un certain degré d'atrophie musculaire à la cuisse gauche dont la circonférence est de 48 cent. 1/2, tandis qu'à droite elle est de 49 cent. 1/2.

Les articulations des phalanges, du coude, de l'épaule sont le siège de craquements fins avec un certain degré d'ankylose; celle-ci est assez marquée aux genoux, particulièrement à gauche, pour empêcher la flexion de la jambe sur la cuisse de dépasser l'angle droit. Les crépitations sont très marquées au niveau de l'articulation scapulo-humérale.

La main mise à plat sur l'omoplate perçoit aussi des craquements nombreux lorsqu'on mobilise cet os sur la paroi thoracique.

Le malade se plaint, en outre, de sudations faciles et abondantes et d'une urétrite chronique non blennorragique survenue spontanément et sans douleur à l'âge de dix-huit ans et traitée uniquement par des injections irritantes abandonnées depuis à cause des phénomènes de cystite qu'elles provoquaient.

Les urines ne contiennent ni sucre, ni albumine.

Du côté du cœur, on note des palpitations fréquentes, quelques intermittences dans les battements et de la tachycardie marquée après les mouvements ; il n'y a pas de dyspnée d'effort et l'œdème malléolaire semble tenir à la compression des genoux par des bandes de flanelle. Il existe un léger souffle systolique à la pointe du cœur. Les autres organes ne présentent rien d'anormal.

Le sang a été examiné à plusieurs reprises ; une première numération faite le 19 mai, veille du jour où fut pratiquée l'avulsion de la dernière grosse molaire, donna les résultats suivants :

Nombre des globules rouges	=	3.735.500	par mm. c.
Richesse globulaire	=	2.493.344	—
Valeur globulaire	=	0.66	—
Globules blancs	=	11.625	—

On procède à une nouvelle numération, six heures après la première, la dilution (sérum de Malassez) ayant été conservée aseptiquement dans un tube capillaire à l'abri de la dessiccation, en vue d'étudier la résistance globulaire :

Nombre des globules rouges = 1.147.000 par mm. c.

et vingt-six heures après :

Nombre des globules rouges = 204.600 par mm. c.

On ne compte ici que les globules ayant conservé leurs dimensions, car beaucoup de corpuscules sont presque invisibles.

L'extraction dentaire est pratiquée le 20 mai et suivie d'hémorragie incoercible; le 21, on procède à une nouvelle numération dont voici les résultats :

Nombre des globules rouges	=	3.348.000	par mm. c.
Richesse globulaire	=	2.216.056	—
Valeur globulaire	=	0.60	—
Globules blancs	=	3.444	—

Deux gouttes de sang mises au fond d'un petit tube en verre ne sont coagulées qu'au bout de 12 minutes. Peu de temps après, la coagulation de 7 à 8 gouttes placées au fond d'un godet en porcelaine exige 16 minutes. Une goutte de sang placée sur une lame de Hayem à six heures du soir et recouverte d'une lamelle n'est pas coagulée le lendemain matin à onze heures.

Le 25 mai 1897, on récolte, par piqûre du doigt, 6 gouttes de sang dans un godet émaillé mis sous cloche (chambre humide) à la température du laboratoire. Le sang met plus de 25 minutes pour se coaguler complètement. La cellule de Ranvier nous montre des piles régulières. beaucoup d'hématoblastes et quelques globules blancs, parmi lesquels il y a quelques éosinophiles.

Le 26 mai, la préparation obtenue en cellule présente : 1° des îlots de sang s'envoyant des anastomoses; 2° des espaces remplis de fibrine, représentant un réticulum assez apparent enchevêtré dans tous les sens. Le caillot est rouge, rétracté, avec seulement une trace de sérum qui surnage.

Il a été fait des radiographies d'un certain nombre d'articulations; voici les résultats obtenus :

A l'examen des articulations des mains, des poignets et des coudes, au niveau desquels existent, dans les mouvements, des froissements et des craquements, on ne remarque aucune modification dans le volume ni dans la forme des extrémités osseuses.

L'articulation du genou gauche, atteinte de semi-ankylose fibreuse, a été radiographiée de profil. Si on compare les épreuves obtenues à celles des genoux sains. on fait les constatations suivantes : les extrémités osseuses sont indemnes; dans l'espace quadrangulaire formé par

la rotule, la courbure condylienne, les plateaux du tibia et le ligament rotulien (le genou étant dans la demi-flexion), espace qui à l'état normal a une teinte uniformément transparente, on trouve une ombre comblant la région comprise entre la rotule, les condyles et les plateaux du tibia sur lesquels elle s'arrête au niveau de l'épine prétibiale; cette ombre se fonce dans l'angle rotulo-condylien ; elle forme ensuite une bande noire qui accompagne, sur une étendue de 2 cent. 5, la courbe condylienne à laquelle elle reste accolée ; cette ombre plus noire, située à la partie postéro-supérieure de la vaste pénombre sus-décrite, est indépendante du condyle dont les contours osseux se détachent très nettement ; à son niveau existent deux petits îlots plus foncés. L'interligne articulaire n'est pas plus marqué que normalement.

On ne retrouve pas dans un genou normal l'ombre foncée adjacente au contour condylien ; les autres ombres sont parfois à peine appréciables sur quelques radiographies de genoux qui peut-être ne sont pas tout à fait sains.

CONCLUSIONS

L'arthropathie hémophilique est caractérisée par un épanchement de sang dans l'articulation. Cette arthropathie ne se montre que chez des gens qui ont eu dans leur famille des hémophiles ou qui ont eu des antécédents personnels hémophiliques.

On peut considérer trois stades dans la maladie articulaire hémophilique :

Le premier stade ou stade d'épanchement sanguin est caractérisé par la douleur ;

Le deuxième stade ou polyarthrite est caractérisé par la douleur et du gonflement ;

Le troisième stade est caractérisé par des déformations articulaires, de l'ankylose et de la contracture.

Quant au diagnostic, il serait des plus difficiles si on n'avait à sa disposition les injections de tuberculine et surtout la radiographie ; la radiographie peut, en effet, à elle seule distinguer l'arthropathie hémophilique d'avec l'arthrite rhumatismale et l'arthrite tuberculeuse.

Le traitement peut se résumer en deux mots : immobilisation et compression modérée. On peut joindre à ces deux moyens l'hydrothérapie et le massage. Il ne faut jamais négliger le traitement général de l'hémophilie.

INDEX BIBLIOGRAPHIQUE

TARDIEU. — Observations de diathèse hémorragique avec douleurs articulaires (*Archives de médecine*, 1841).

WOLFF. — Diathèse hémorragique héréditaire (Thèse de Strasbourg 1854).

BORDMANN. — Hémophilie (Thèse de Strasbourg 1851).

SCHNEPF. — Recherches historiques sur l'hémophilie (*Gazette médicale*, Paris 1855).

GINTRAC. — Hémophilie (*Pathologie interne*, t. III).

GAVOY. — Hémophilie (Thèse de Strasbourg 1861).

SAINT-VEL. — Etude sur l'hémophilie (*Union médicale*, Paris 1865).

FLEURY. — Observation d'hémophilie ; considérations sur cette maladie (*Bulletin de la Société de médecine des hôpitaux de Bordeaux*, 1866).

FRITZ. — Hémophilie, 1867.

CASTAN. — Hémophilie (*Montpellier médical*, 1869).

PONCET. — Observation d'hémophilie (Société des sciences médicales de Lyon, 1871).

ROSSIGNOL. — De l'hémophilie (Thèse de Montpellier 1878).

SIMON. — Recherches sur l'hémophilie (Thèse de Paris 1874).

CADET DE GASSICOURT. — Hémophilie (*France médicale*, 1876).

HOMOLLE. — Hémophilie (*France médicale*, 1879).

LUTON. — Rhumatisme hémophilique (*Union médicale et scientifique du Nord-Est*, Reims, 1880).

GRENAUDIER. — Contribution à l'étude de l'hémophilie (Thèse de Paris 1882).

VILLARD. — Des maladies hémophiliques (*Marseille médical*, 1887).

ROCHARD. — Hémophilie (*Diction. encycl. des sc. méd.*, 1888).

BOLWBY. — Saint-Bartholomew's Hospital rep., 1890.

OLIVIER. — Hémophilie chez une jeune fille de treize ans réglée pour la première fois (*Journ. méd. de Paris*, 1894).

KŒNIG. — *Sammlung Klin. Vertrage*, n° 36, 1892.

Horand. — *Lyon medical*, 1871.

Chauffard. — Hémophilie avec symptômes télangiectasiques (*Bull. et mém. soc. méd.*, Paris 1896).

Combemalle. — Sur l'hémophilie (*Echo méd. du Nord*, 1897).

Gayet. — *Gazette hebdomad. méd. et chir.*, 1895).

Ligorio. — Contribution à l'étude des arthropathies des hémophiles (*Settimana medica dello sperimentale*, 1898).

Sabrazès et Cabannes. — Arthropathies des hémophiles ; leur diagnostic radiographique (*Gazette hebdomadaire des sciences médicales de Bordeaux*, 1898).

Bordeaux. — Imprimerie du Midi, P. Cassignol, 91, rue Porte-Dijeaux.

24ColorCard CameraTrax.com
STAINLESS STEEL